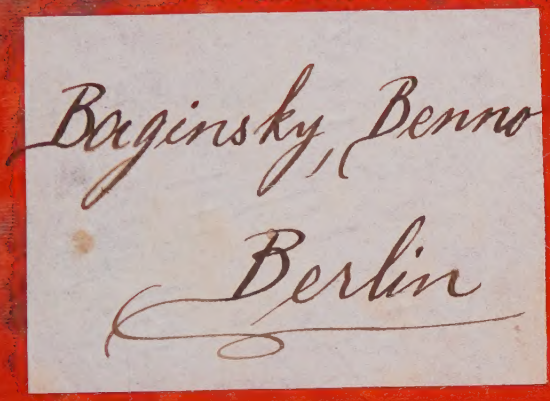
Baginsky, Benno
Berlin

Lane Medical Library

Syphilitische Affectionen

der Extremitäten- und Schädelknochen.

INAUGURAL-DISSERTATION,

ZUR

ERLANGUNG DER DOCTORWÜRDE

IN DER

MEDICIN UND CHIRURGIE

VORGELEGT DER

MEDICINISCHEN FACULTÄT

DER

FRIEDRICH-WILHELMS-UNIVERSITÄT ZU BERLIN

UND

ÖFFENTLICH ZU VERTHEIDIGEN

am 9. Juli 1870

VON

Benno Baginsky

aus Schlesien.

OPPONENTEN:

O. Gruhn, Dr. med.
O. Wachsmann, Cand. med.
J. Lazarus, Cand. med.

BERLIN.

DRUCK VON GUSTAV SCHADE.

Marienstr. 10.

Seinen theueren Eltern

aus Liebe und Dankbarkeit.

Digitized by the Internet Archive
in 2026

https://archive.org/details/IA40154013_0112

Seit langer Zeit schon haben die Aerzte ihr Augenmerk auf die syphilitischen Knochenaffectionen gerichtet und schon nach dem ersten grofsen epidemischen Auftreten der Syphilis im 15. Jahrhuudert fing man an, genauere Studien über die syphilitischen Knochenerkrankungen anzustellen. Wie auf allen Gebieten der medicinischen Wissenschaft sich der forschende Geist von Fehlern und Irrthümern nicht frei halten konnte, so ging es auch mit dem Studium der Knochensyphilis; die Veränderungen wurden, wenn auch ganz richtig beschrieben, bei den damals mangelhaften Untersuchungsmethoden, in ihren feinern Details gröfstentheils verkannt und trotz der vortrefflichen Arbeiten von Ricord, Dittrich, Gabler u. A. hatte die Histologie der syphilitischen Processe und Neubildungen kaum irgend ein nennenswerthes Resultat aufzuweisen. Erst der neuesten Zeit blieb es vorbehalten, die syphilitischen Affectionen der Organe und der Knochen in ihren feinern Vorgängen richtig zu deuten. Zuerst brachte Lebert eine genauere Beschreibung derselben, der sich dann die bekannte Arbeit meines hochverehrten Lehrers, Herrn Professor Virchow[1])

[1]) Virchows Archiv. Bd. XV. S. 217.

anschlofs, durch welche Klarheit in die Auffassung der genannten Erkrankungen gebracht wurde. Virchow war es, der auf die Aehnlichkeit der syphilitischen Neubildungen mit dem Granulationsgewebe, dem Rotzknoten u. s. w. sowohl im entwickelten Zustande, als in ihrer Entstehung aufmerksam machte. — Es kann durchaus nicht in dem Plane dieser kurzen Abhandlung liegen, sämmtliche Ansichten, die im Laufe der Zeit über die syphilitischen Affectionen des menschlichen Körpers und der Knochen aufgestellt worden sind, darzulegen. Meine Absicht ist, die jetzt herrschenden, von sämmtlichen Autoritäten fast einstimmig acceptirten Ansichten über die Natur der syphilitischen Knochenerkrankungen auseinander zu setzen und die gröfsere und geringere Häufigkeit der einzelnen Erkrankungen durch Sectionsberichte nochmals zu constatiren. Zu letzterem Zwecke habe ich mit gütiger Erlaubnifs des Herrn Professor Virchow die Sectionsprotocolle über die im hiesigen pathologischen Institut vom Jahre 1867 bis 1869 incl. vorgenommenen Obductionen durchgesehen und daraus 30 Fälle von syphilitischen Knochenaffectionen entnommen, deren kurze Beschreibung ich stets unter jeder Krankheitsgruppe folgen lassen werde. Im Ganzen sind überhaupt in diesen 3 Jahren 70 Fälle von Syphilis constitutionalis zur Section, resp. zu Protocoll gekommen; darunter hatten 30 geringere oder stärkere Knochenveränderungen, bei den übrigen fanden sich an den Knochen keine Abnormitäten. Die syphilitischen Knochenleiden lassen sich, wie alle syphilitischen Organerkrankungen, nach dem von Virchow aufgestellten Schema eintheilen:

1. in die einfach irritativen Processe,
2. in die specifischen Formen.

Was zunächst die erste Art der Erkrankungen anlangt, so ist sie die Folge eines geringeren Reizes; es handelt sich hierbei um einfache Entzündungen, die sich nicht wesentlich von den nicht syphilitischen Entzündungen unterscheiden. Sie erzeugen in jedem Gewebe homologe Bildungen, in Bindegewebe Bindegewebe, in Knochen Knochengewebe u. s. w. Es kommt im Knochen zu Exostosen und Hyperostosen in Folge einer Periostitis chronica[1]). Diese Knochenneubildungen zeichnen sich durch grofse Festigkeit und Dichte der neugebildeten Knochensubstanz aus und finden sich theils als selbstständige Erkrankungen, theils haben sie nur die Bedeutung einer reactiven Induration des Knochengewebes um einzelne intensiv erkrankte Partien. In der Regel sitzen die syphilitischen Knochenleiden an solchen Stellen, wo das Periost nur von einer dünnen Schicht von Weichtheilen umgeben ist, so an der Tibia, an der Clavicula und den Schädelknochen. Virchow ist der Meinung, dafs diese Theile defshalb am ehesten afficirt werden, weil auf sie sehr leicht Traumen einwirken können und so leicht Anlafs zu irritativen Processen bei vorhandener Praedisposition gegeben ist. Die Auftreibung der Knochen z. B. an der Tibia und Clavicula treten in Folge des mit solchen Affectionen Behafteten meist mangelhaften Panniculus adiposus stark hervor; daher der bekannte Volkswitz, dafs bei Syphilitischen die Waden vorn säfsen. Von den von mir den Sectionsprocollen entnom-

---

[1]) Volkmann, Knochensyphilis S. 262.

menen Fällen fanden sich in 22 Fällen leichtere Knochenerkrankungen einfach irritativer Natur vor. Zur genauern Einsicht stelle ich die Fälle zusammen.

1. Mütze. 18. 2. 67. An der linken Tibia unterhalb des Kniegelenks auf der innern Fläche eine narbenartige Einziehung, der in der Haut eine ähnliche entspricht. Rechts in der Tibia im mittlern Abschnitt eine ziemlich starke Hyperostose.

Schmaler Schädel mit wenig Diploe, blafs. An der vorderen Fläche des Os frontis etwas über dem Arcus superciliaris auf beiden Seiten symmetrisch gelegene, unregelmäfsige Stellen, von denen die linke etwas mehr queroval $^{3}/_{4} - 1''$ hoch, die rechte dagegen nahezu kreisrund $1\,^{5}/_{8}''$ hoch und ebenso breit erscheint. Die Stellen erscheinen von bläulich rother Färbung und prominiren, sind etwas unregelmäfsig uneben. Es wechseln in ihnen Vertiefungen mit elfenbeinartigen warzigen Erhebungen ab. An der innern Fläche entsprechen diesen Stellen etwas kleinere, die ebenfalls rosenroth vascularisirt sind und im geringern Grade uneben. Diese Stellen gehen allmälig in die Umgebung über. Dura mater zart, Innenfläche blafs.

2. Mehlitz. 7. 3. 67. An der rechten Tibia findet sich eine Verdickung des Knochens im Umfange von 3″. Auf dem Durchschnitt stellt sich dieselbe als eine wulstige Hyperostose der compacten Substanz dar.

Kleines, breites Schädeldach, mit wenig, aber blutreicher Diploe; Tabula externa besonders am Os frontis sehr dick; die äufsere Fläche zeigt starke Röthung durch Injection der feinen Gefäfse. Dura mater prall, dünn.

3. Emilie Hintze. 12. 3. 67. An der rechten Tibia über der halben Höhe eine umfangreiche Hyperostose mit unebener knolliger Oberfläche. Auf der Sägefläche der Tibia zeigt sich, dafs das Mark durchgehends blafs, fast gelatinös ist. Die Hyperostose gehört der vordern innern Fläche an; sie nimmt allmälig an Dicke zu, so dafs über der halben Höhe der Tibia der dicke Durchmesser der hyperostotisch compacten Substanz $^3/_4$″ beträgt. Dann nimmt sie successive ab bis gegen die Grenze der ursprünglichen untern Epiphyse. Das letzte Ende der hyperostotischen Schicht befindet sich 1 $^1/_2$″ über dem Fufsgelenk. An der hyperostotischen Knochenpartie unterscheidet man eine gleichmäfsige, wie compacte Substanz aussehende Schicht und mit verwaschener Grenze von dieser sich absetzend eine breitere innere Schicht, die etwas röthlicher, nicht so dicht ist und mehr an spongiöse Substanz erinnert. Schädeldach klein, dolichocephal, schwer und dick, besonders am Os frontis. Die Verdickung beruht auf einer Hyperostose der Lamina externa; Diploe gering, blutreich. Die innere Oberfläche ist etwas rauh und uneben durch kleine warzige Osteophyten und hier hängt auch die dura Mater mit dem Schädeldach zusammen und ist überzogen von zarten, netzförmigen, gerötheten Zügen, die unter dem Wasserstrahl flottiren.

4. Marie Godden. 27. 4. 67, An den Extremitäten keine Veränderung.

Schädeldach neben den Parietalhöckern ziemlich dick und sehr schwer. Marksubst. gut entwickelt. Auf der innern Oberfläche asbestglänzende gleichmäfsige Hyperostose; am vordern Umfang der Ossa frontalia mehrere

linsengrofse, etwas vorspringende Exostosen. Dura mater ziemlich prall: an der linken Hemisphäre längs der gröfsten Gefäfse eine theils schmale, theils breite Partie sehnig verdickt: an der Basis leichte Trübung.

5. Kühne. 22. 7. 67. Rechte Tibia zeigt eine Hyperostose an der vordern und innern Fläche. Auf der Schnittfläche besteht diese Schicht aus compactem Gewebe: gegen die Markhöhle schliefst sich spongiöses Gewebe an. Das Periost über der Hyperostose ist um Linien verdickt, durchfeuchtet, gelblich.

Schädeldach kurz, breit, dick, sehr wenig durchscheinend. An der Innenfläche ist die Dura durch frische, lebhaft geröthete Osteophytlagen ziemlich fest verlöthet. Dura mater selbst ist an der Convexität glatt, schwachrosa, prall gespannt.

6. Burchardi. 9. 8. 67. An den Extremitäten keine Abnormität. Schädeldach grofs und breit: am linken Os parietale an der convexen Fläche neben der Sagittalis leichte Unebenheiten.

7. Vortmann. 14. 8. 67. Beide Tibiae zeigen eine bedeutende Hyperostosis, ebenso am untern Theile die rechte Fibula, alsdann das rechte Femur in seiner untern Hälfte und in dem Knorpelüberzug der Gelenkfläche des rechten Condylus findet sich ein unregelmäfsig zackiger, durch den ganzen Knorpel dringender Defect, von dem aus nach allen Richtungen lineare Furchen ausstrahlen. Die Hyperostose an der rechten Tibia ist die dickste und ausgedehnteste, besteht hier aus compacter Substanz: elfenbeinerne Wucherungen erstrecken sich in die Markhöhle

hindurch. An der linken Tibia findet sich in der hyperostotischen Schicht eine beginnende Markraumbildung. Am Oberschenkel ist die Hyperostose an der vordern und innern Seite compact, an der hintern und äufsern dagegen eine ausgesprochene Markhöhlenschicht. Die Hyperostose der Fibula ist ganz compact.

Schädel lang und schmal, dünn, leicht durchscheinend. Vorn am Os frontis liegt etwas vor und oberhalb des Arcus temporalis eine über ein Zweigroschenstück grofse, unregelmäfsige, begrenzte, narbige Depression, deren Substanz etwas röthlich erscheint, während die benachbarten Theile des Schädeldaches weifsliche Färbung haben. Dura mater prall, dünn.

8. Mathilde Winkler. 26. 2. 68. An beiden Tibien an der vordern innern Fläche findet sich eine circumscripte Hyperostose aus compacter Substanz bestehend.

Schädel leicht hyperostotisch.

9. Willnitz. 28. 2. 68. Beide Tibien tragen an ihren vordern innern Flächen eine ausgedehnte Hyperostose, die an der linken Tibia 7″ lang ist und meist aus compacter Substanz besteht, indefs an der alten Rinde bereits spongiös zu werden anfängt. Die Verhältnisse an der vordern Tibia sind ebenso, nur ist die spongiöse Metamorphose noch nicht so vorgeschritten.

Am Schädel keine Veränderungen.

10. Schoening. 19. 3. 68. An beiden Tibien umfangreiche Hyperostosen, links ganz wesentlich an der vordern innern Fläche; hier mit so vollendeter Markraumbildung, dafs die Grenze zwischen der alten Diaphysenlinie und

der hyperostotischen Zone ganz verwischt ist. Auf der rechten Seite ist die Hyperostose weniger dick, hier noch zum gröfsten Theil compact, indefs auch hier ausgedehnte Markraumbildung. Die Linie zwischen der alten Diaphyse und der hyperosteotischen Zone noch deutlich nachweisbar.

Am Schädel vorn am Os frontis mehrfache syphilitische Depressionen und mehrfache Prominenzen. Leichte elfenbeinerne Osteophyten an der Innenfläche des Schädels.

11. Emma Thiernagel. 28. 4. 68. Die linke Tibia hat in der vordern innern Fläche ungefähr in der Mitte eine 2″ lange Hyperostose; das Mark in derselben stark gallertig; entsprechend der Hyperostose treten einige Knochenbalken hervor.

Schädeldach dick und schwer.

12. Eckert. 13. 5. 68. An den Extremitäten nichts Abnormes.

Schädel ziemlich dick, zeigt an der ganzen innern Fläche sehr ausgedehnte Osteophytlagen mit ganz weifslicher Beschaffenheit und sehr tiefen Gefäfsfurchen. Am Stirnbein befindet sich rechts eine kleine Exostose. Dura mater ziemlich dick, mäfsig gefäfsreich.

13. Wilsoch. 20. 5. 68. An der vordern innern Fläche beider Tibien, ungefähr in der Mitte derselben befinden sich umfangreiche Hyperostosen von compacter Substanz mit beginnender Markraumbildung. Am Femur und den übrigen Skeletknochen keine Veränderungen weiter nachweisbar.

Schädeldach sehr grofs, stark gewölbt. Dichtigkeit sehr beträchtlich; Diploe stark entwickelt; von Narben oder ulcerösen Veränderungen nichts nachweisbar.

14. Alex. Hoffmann. 26. 5. 68. An der vordern innern Fläche des linken Unterschenkels, in der halben Höhe desselben eine grofse, strahlige Narbe, die im Centrum ganz fest mit der Tibia verwachsen ist. Die Verwachsungsstelle ist der Mittelpunkt einer Auftreibung der Tibia, die das ganze mittlere Drittel der Tibia betrifft und am stärksten nach vorn und innen vorspringt.

Am Schädel zeigt sich eine starke, frische, gefäfsreiche Osteophytbildung in der Mittellinie an der innern Seite des Schädeldaches. Dura prall, dünn, Innenfläche ganz glatt.

15. Hellriegel. 3. 6. 68. Beide Tibien zeigen an der vordern innern Fläche evidente Hyperostosen der Rinde; an der hintern Fläche beider Patellae sieht man usurirte Stellen, wo statt des Knorpelüberzuges sich eine vertiefte, aus weifsen, schwieligen Massen bestehende Stelle befindet. Das rechte Femur normal, dagegen das linke an seiner ganzen untern Fläche enorm hyperostotisch.

Schädel grofs, dick, schwer, besonders dick am Os frontis in der Tabula externa. An der äufseren Fläche des Schädels um die ehemalige grofse Fontanelle herum, besonders auf die Spitze des linken Os parietale übergreifend, ein ganzes System von narbigen Vertiefungen. Dura mater haftet an der Innenfläche des Schädels sehr innig an. Nach der Abtrennung derselben fühlt sich besonders die innere Fläche der linken Hälfte des Schädeldaches sehr rauh und wie von dichter, elfenbeinerner Osteophytenlage überzogen an. Am entwickeltsten ist dieser Zustand entsprechend den Narben an der äufsern Fläche.

16. Rogge. 21. 7. 68. Contouren der Tibia normal.

Schädel lang, ziemlich dünn, leicht, sehr blutreiche Diploe. Im obern Theile des Planum semicirculare sinistr. unter dem untersten Winkel der Sutura coronaria befindet sich eine Exostosis externa, der auf der innern Fläche keinerlei Veränderung entspricht. Dura mater normal dick, auf der Innenfläche ganz glatt.

17. Aug. Uster. 17. 10. 68. Rechte Tibia zeigt an der Uebergangsstelle das obere und mittlere Drittel ziemlich ausgedehnte, wenig circumscripte, sondern allmälig ins Nachbargewebe übergehende Hyperostosen. Die Knochen an der Kniegelenkfläche der Tibia, sowie an der Patella zeigen starke Verdünnung. An einer Stelle der Tibia unregelmäfsig begrenztes, ziemlich tiefes Ulcus.

Am Schädel keine Veränderungen, Dura dünn, auf der Innenfläche glatt.

18. Schulz. 9. 11. 68. Tibia der rechten Seite zeigt eine ziemlich beträchtliche Verdickung des Periostüberzuges, namentlich an der hintern Fläche. An der vordern befindet sich eine eminente Verdickung der compacten Lage mit Markraumbildung an den am meisten central gelegenen Schichten.

Am Schädel keine Veränderung.

19. Werbelow. 25. 11. 68. Extremitäten normal.

Schädeldach schwer und dick, Diploe ziemlich breit; auf der Oberfläche, besonders an den Scheitelbeinen findet man viele Unebenheiten und namentlich rechts eine ziemlich starke Gefäfsinjection im Gebiete dieser unebenen Partien; auch auf der Innenfläche, die mit der dura Mater fest

verwachsen ist, findet man viele Unebenheiten; die dura Mater selbst zeigt zur Seite des Sinus longitudinalis einzelne bis linsengrofse, graugelbe Auflagerungen an ihrer äufsern Fläche. Die Innenfläche derselben ist glänzend und ohne besondere Abweichung.

20. Caroline Neue. 29. 12. 68. An den Extremitäten keine Abnormität.

Schädel vorzüglich am Stirntheil verdickt; die Vergröfserung ist besonders durch die verdickte äufsere Tafel erzeugt. Den Tubera frontalia entsprechend finden sich leichte hockerige Erhebungen und Unebenheiten verbunden mit stärkerer Füllung der Gefäfse. Tabula interna durchweg von einer elfenbeinartigen Beschaffenheit.

21. Kuhnert. 17. 11. 69. An den Extremitäten keine Abnormität. Die Oberfläche der rechten Clavicula deutlich höckerig.

Schädel ziemlich dick, von mittlerer Schwere. Im Bereiche des Os frontis ist der Knochen unverhältnifsmäfsig dick, besonders im Bereich der Tabula interna; Diploe sehr schmal.

Während der 3 Jahre von 1867 — 1869 incl. sind also 21 Fälle von Syphilis mit leichtern Knochenaffectionen zur Section gekommen; in diesen Fällen finden sich nun Hyperostosen und Osteophytbildungen an verschiedenen Stellen der Tibia, des Femur und des Schädels; an letzterem sind es namentlich die schon längst bekannten Praedilectionsstellen, nämlich das Os frontis und das Os parietale.

Wir kommen nun zu den specifischen Formen der syphilitischen Knochenerkrankungen. Sie unterscheiden sich wesentlich von der ersten Klasse der Erkrankungen. Es bilden sich besonders in schweren Fällen von inveterirter Syphilis nicht selten unter heftigen, während der Nacht sich sehr steigernden Schmerzen Anschwellungen an einzelnen Knochen, die man gewöhnlich Gummata (Syphilome nach E. Wagner) nennt. Das Periost, namentlich der oberflächlich gelegenen Knochen, Tibiae, Claviculae, Schädelknochen, erhebt sich an einer Stelle zu einem flachen, ein kleines Kugelsegment darstellenden, elastisch sich anfühlenden Buckel und diese stellen die Gummata dar. Nach Virchow[1]) ist jede Gummigeschwulst eine Bindegewebswucherung und auch ihre erste Entwicklung entspricht dem Bildungsgange der Granulation. Ihre weitere Ausbildung geschieht in zwei Richtungen:

1. Entweder überwiegt die Zellenbildung und dann wird die Intercellularsubstanz schnell weich, gallertartig schleimig oder flüssig, die schmelzende Masse wird puriform oder sie bleibt gallertig und cohärent.

2. Oder aber die Zellenbildung bleibt beschränkt, die Intercellularsubstanz vermehrt sich, die Zellen behalten den spindel- oder sternförmigen Charakter des Bindegewebes, oder erreichen die runde Form der Granulationszellen, dann verfetten sie und es entsteht der gelbe trockene Knoten der innern Organe. Im erstern Falle gleicht der Processs mehr den heteroplastischen Vorgängen der Eiterung, den markigen Formen des Krebses, im letztern mehr den

---

[1]) Archiv für patholog. Anatomie. Bd. XV. S. 322.

hyperplastischen Vorgängen der Sklerose. Entstehen nun die gummösen Bildungen, so können sie mit den vom Periost aus in den Knochen eintretenden Gefäfsen in den Knochen hineinwachsen und denselben zerstören.

An den Knochen haben wir noch als specifisch syphilitische Erkrankung die Caries syphilitica und die Necrosis syphilitica aufzunehmen.

Diese Affection wurde besonders von Virchow genauer beschrieben und Volkmann, der für diese Erkrankung den Namen Ostitis gummosa vorgeschlagen hat, schliefst sich den exacten Untersuchungen Virchows vollständig an. Der Prädilectionssitz dieser Affection sind besonders die Schädelknochen, dann die Claviculae, seltener die Diaphysen der grofsen Röhrenknochen. Nach Virchows[1]) Beschreibung giebt es eine Form der syphilitischen Caries, die er Caries sicca oder als entzündliche Atrophie der Knochenrinde bezeichnet hat: sie findet sich stets oberflächlich und verläuft ohne Eiterung. Diese Affection tritt heerdweise auf, manchmal findet man nur einen Heerd, manchmal mehrere; letztere können, wenn sie weiter fortschreiten, confluiren. Man erkennt an jedem Heerde zwei Processe, im Umfange einen condensirenden und im Mittelpunkt einen rarificirenden oder atrophirenden. Gerade dadurch unterscheidet sich dieser Procefs von der gewöhnlichen Caries; während bei letzterer das zurückbleibende Gewebe morsch und zerfallen erscheint, bilden sich bei der Caries syphilitica in der nächsten Umgebung der Zerstörungsheerde reactive

---

[1]) Virchows Archiv Bd. XV. 1859.

Osteosklerosen[1]), die sich weit über die Nachbarschaft ausbreiten und die unmittelbare Umgebung der Defecte wird von einem moosartigen Osteophytenkranze umgeben. Die Rarefaction beginnt stets mit einer Erweiterung der Markkanäle des Knochens. Man sieht nicht blofs die Mündungen der Kanäle als grobe Oeffnungen, sondern auch die der Fläche des Knochen parallel laufenden Kanäle als offene Furchen, die sich gegen die Mitte der erkrankten Stelle vereinigen. Den ersten Anfang bezeichnet daher eine sternförmige Ausgrabung der Knochenrinde. Weiterhin vergröfsert sich der Stern sowohl im Umfange als in der Tiefe. Allmälig wird die Knochenrinde durchbrochen, der Grund des Trichters liegt im Schwammgewebe der Diploe: ja es kann ein innerer und äufserer Trichter innerhalb der Diploe aufeinander stofsen und eine wirkliche Perforation des Knochens zu Stande kommen.

Volkmann giebt nach anatomischen Untersuchungen an, dafs die Gefäfse, die sich vom Periost oder der dura Mater in die Knochenrinde einsenken, mit einer zelligen gummösen Wucherung umgeben werden, die, während die Tela ossea in dem Umfange des Gefäfses schwindet, sich mehr und mehr ausbreitet, so dafs beim Abziehen des Periost oder des Endocranium, anstatt feiner Gefäfsfäden dicke Zapfen eines blafsröthlichen oder mehr grauweifsen Gewebes aus dem Knochen hervortreten. Diese Löcher vergröfsern sich, confluiren und allmälig ist auch für die äufsere Form des Knochens ein wirklicher Defect entstanden, eine eingesunkene, zerfressen aussehende Stelle, in der eine gröfsere An-

[1]) Volkmann a. a. O. S. 264.

häufung von Gummimasse liegt. Die gummöse Wucherung geht regressive Veränderungen ein, zerfällt, wird käsig und zuletzt zum Theil resorbirt, zum Theil in ein schwieliges Bindegewebe umgewandelt, das den Defect nur zum Theil ausfüllt. An sehr oberflächlich gelegenen Knochen sinken dann die Hautdecken allmälig in die Lücken hinein, und man sieht jetzt den Defect im Knochen trotz der unveränderten narbenlosen Haut. In andern Fällen kommt es zur Vereiterung der käsig gewordenen Gummiknoten und zum Aufbruch nach aufsen durch die Haut. — Endlich werden im Verlaufe der syphilitischen Ostitis nicht selten gröfsere Knochenabschnitte, die von anämischen, zerfallenden, gummösen Wucherungen so weit umwachsen sind, dafs ihre Ernährung aufhört, necrotisch; ich erinnere mich selbst eines Falles, den Herr Geheimrath Bardeleben im Wintersemester 1868/69 in der Klinik vorstellte. Es war ein Mann, der in Folge von Lues Caries der Schädelknochen bekam; es waren ihm bereits zu verschiedenen Zeiten kleine Sequester an der Stirn extrahirt worden. Patient verbreitet einen intensiven unangenehmen Geruch, der, wie sich beim Sondiren einer Fistelöffnung am Schädel herausstellte, von einem grofsen necrotischen schon fauligen Knochenstücke von ungefähr 2 □″ Durchmesser herrührte. Herr Geheimrath Bardeleben extrahirte den Sequester und es lag die dura Mater ganz frei zu Tage, so dafs man den Rhythmus der Blutbewegung des Gehirns bei der In- und Exspiration genau sehen konnte.

In jüngster Zeit hat Dr. Soloweitschik[1]) einen Beitrag

---

[1]) Virchows Archiv Bd. XLVIII. 2. Heft S. 196. fg.

zur Lehre von den syphilitischen Knochenaffectionen und besonders der Schädelknochen geliefert. Soloweitschik zeigte, dafs die syphilitische Caries auf einem zweifach wesentlich von einander unterschiedenem Wege entsteht. Man findet neben der trichterförmigen Usur, die oft. eine ganz glatte Vertiefung abgerechnet, eine unveränderte Knochenoberfläche darbietet, wohl eine Erweiterung von Gefäfsöffnungen, sonst aber ganz normale und durchaus nicht vertiefte Knochenoberfläche, unter welcher schon relativ bedeutende Zerstörung der Knochenoberfläche stattfindet. Dieser trichterförmige Knochendefect (Virchow) entsteht nun nach Soloweitschik durch eine gewöhnliche Usur des Knochens von Seiten einer Gummigeschwulst des Periost. der die Ränder unterminirende Defect dagegen durch eine Ostitis gummosa. Die von Virchow angegebene trichterförmige Ausgrabung der Knochenrinde ist demnach das Product beider Processe, die combinirt aufgetreten sind. Die Periostitis allein wird eine mehr oder weniger trichterförmige Ausgrabung, aber mit glatter Oberfläche hervorbringen, während die Ostitis allein die Knochenoberfläche von der Tiefe aus zerstörend immer einen Defect mit scharf abgeschnittenen unterminirten Rändern hervorbringt.

Aufser der Caries und der Necrose hat Bruns eine eigenthümliche Art des Knochenschwundes beschrieben, die er als Anostosis excentrica bezeichnet. Er beschreibt sie als eine von der innern Oberfläche der Markkanälchen und Markzellen ausgehende, mit Röthung und Schwellung des diese Räume durchziehenden Gewebes, aber nicht mit Eiterbildung verbundene excentrische Auflösung und Verflüssigung der Knochenrinde, durch welche zunächst das Lumen

der Markräume auf Kosten ihrer Wände vergrößert, später aber bei fortschreitender Resorption auch ein Zusammenfließen derselben zu unregelmäßigen Höhlen bewirkt werde. Die erkrankte Knochenstelle bekomme in Folge dieses Processes das poröse schwammige Aussehen cariöser Knochen. Die Beschreibung dieser Affection von Bruns stimmt so genau mit der der Caries sicca Virchows überein, daß entschieden beide Forscher denselben Krankheitsproceß vor sich gehabt und nur mit verschiedenen Namen belegt haben.

Nach Betrachtung der einzelnen Krankheitsformen stelle ich nun wieder die ähnlichen während der 3 Jahre 1867, 1868, 1869 secirten Fälle zusammen. Von den 30 Fällen, die überhaupt Knochenerkrankungen zeigten, zeichnen sich nur 9 Fälle durch die schwereren Affectionen aus. Die Beschreibung der einzelnen Fälle ergiebt die Art der Erkrankung.

1. Auguste Alex. 3. 11. 68. An der linken untern Extremität findet sich ein ausgedehnter Decubitus. Am Fußrücken ein praller ausgedehnter, fluctuirender Eitersack. Am Malleolus externus, ebenso am internus befinden sich Fistelöffnungen mit mißfarbigen Rändern, von denen aus man auf cariöse Knochen kommt. Die untere Epiphyse der Tibia zeigt höckerige Auflagerungen und an der Uebergangsstelle zur Diaphyse ist ein osteomyelitischer Heerd von Zweigroschenstückgröße, zu dem die Fistelöffnungen führen. Die Diaphyse zeigt starke diffuse Hyperostosen, beim Aufsägen der Diaphyse der andern Seite zeigt sich eine starke Hyperostose der obern Hälfte mit Markraumbildung.

Am Schädel linsengroße Exostose an der Schuppe des

linken Scheitelbeins, sonst keine Abnormität. Dura mater verdickt.

2. Johann Ebert. 16. 11. 68. Leichte Auftreibung der Knorpelinsertion an den Rippen. Beide Tibiae zeigen eine ziemlich ausgesprochene Verkrümmung nach innen, ebenso sind die Phalangen aufgetrieben. Schädeldach von sehr grofser Leichtigkeit und geringer Entwickelung aller drei Substanzen. Das Periost in der ganzen Ausdehnung des Schädeldaches, am meisten an den beiden Ossa parietalia und an der linken Seite des Os frontale diffus verdickt, löst sich schwer ab. Die Tabula externa des Knochens sehr stark verdünnt, durchzogen von sehr vielen, bis hanfgrofsen Oeffnungen, in deren Umgebung die eigentliche Knochensubstanz so stark erweicht ist, dafs sie mit dem Finger eingedrückt werden kann. Anscheinend verlaufen diese Löcher mit gröfsern oder kleinern Gefäfsen. Auf der Innenfläche des Schädels sieht man namentlich ausgesprochen auf beiden Seiten des Stirnbeins und in der ganzen Ausdehnung beider Ossa parietalia ziemlich diffus ausgebreitete, sich netzförmig mit einander verbindende Züge von periostitischen Auflagerungen, die theils rein weifse, theils schmutzig graugelbe Färbung zeigen, zum gröfsten Theile bereits knöcherne, zum geringern Theile weiche, gallertige Consistenz haben.

3. Zimmermann. 13. 5. 1869. Die rechte untere Extremität im Kniegelenk stark flectirt, Ober- und Unterschenkel beinahe einen rechten Winkel bildend. Bei Eröffnung des Kniegelenks zeigen sich die Knorpelflächen stellenweise uneben. Synovialis stark verdickt, geröthet, mit zahlreichen zottigen, lebhaft injicirten Wucherungen

versehen. Knorpelüberzug des Femur in Form flacher Wülste oder Leisten an verschiedenen Stellen prominirend und auf Druck nachgebend. Auch an den freien Rändern zeigt sich derselbe zackig und wie ausgenagt und die Verbindung mit seiner Unterlage gelockert, so dafs es den Eindruck macht, als ob er im Begriff wäre sich abzulösen. An der rechten Tibia leichte Unebenheiten und ziemlich ausgedehntes Abblättern oberflächlicher dünner Schichten des Knorpels, sonst keine Veränderung. Die Patella zeigt ähnliches Verhalten wie der Tibiaknorpel. Das Periost ist in der ganzen Ausdehnung stark verdickt, zum Theil hämorrhagisch infiltrirt, besonders an der hintern Seite des Femur: ungewöhnlich leicht von der gleichfalls dunkel gerötheten, an einzelnen Stellen etwas rauhen Knochensubstanz ablösbar. Die Veränderungen betreffen fast das ganze untere Drittel des Oberschenkels. Im Periost der Tibia eine ähnliche weit geringere Veränderung. Nach dem Durchsägen des Knochens zeigt sich das Markgewebe besonders des Femur lebhaft geröthet, die Markräume zum Theil ungewöhnlich weit; die compacte und die Rindensubstanz stellenweise verdickt, Marksubstanz der Tibia gleichfalls geröthet. An der Grenze zwischen Knochen und Knorpel bemerkt man an beiden Epiphysen hier und da eine mehr oder weniger schmale, spaltförmige Lücke.

Schädel zeigt auf dem Stirnbein besonders rechts ausgedehnte Unebenheiten, die etwas körnig anzufühlen sind, an einzelnen Stellen feste, an andern zarte und eigenthümlich gallertige Beschaffenheit und graugelbe Färbung, stellenweise mit stark rother Beimischung besitzen. Hier und da finden sich grubenförmige Vertiefungen in der Sub-

stanz des Knochens, daneben leichte Erhabenheiten, so dafs der Knochen wie ausgenagt erscheint. Tabula externa fast in der ganzen Ausdehnung des Stirnbeins stark verdickt, indem ihr eine 1½" dicke, glänzend weifse, sklerotische Knochenschicht anliegt. Dieselbe ist auf der Innenfläche stark uneben mit kleinen Zacken versehen. Auch hier befinden sich im obern Theile ausgedehnte Vertiefungen. Knochengewebe sehr hart. Die Veränderung an der innern Fläche des Os frontis erstrekt sich beiderseits bis auf den innern Theil des Daches der Orbita.

4. Hagen. 31. 5. 1869. Auf dem Stirnbein zeigen sich mehrfache, besonders nächst der Haargrenze umfänglichere unregelmäfsige Vertiefungen, die weifslichen narbenähnlichen Massen, an andern Stellen granulationsähnlichen röthlichen (gummösen) Bildungen auf der Innenfläche des Periost entsprechen. Diese Granulationen finden sich auch an den Ritzen und Furchen des Grundes der unregelmäfsigen Geschwüre des Knochens. Aufserdem findet sich eine diffuse Verdickung des ganzen Knochens und zahlreiche osteophytische Auflagerungen. Schädeldach enorm verdickt und verdichtet, so dafs die Diploe ganz verschwunden ist; besonders stark ist die Sklerose am Os frontis und am Occiput. Auf der Aufsenfläche der dura Mater sieht man zahlreiche, gelbröthliche Erhebungen von weicher, feuchter Beschaffenheit.

5. Reiter. Rechte Tibia zeigt im mittlern Drittel leichte hyperostotische Auftreibung.

Am Schädel ist die ganze Knochensubstanz sehr gefäfsreich und intensiv geröthet. Auf der Aufsenfläche zeigen sich diffuse periostitische Auflagerungen, ebenso zeigt die Ta-

bula interna ziemlich gleichmäfsig verbreitete osteophytische Auflagerungen; Diploe verhältnifsmäfsig reich entwickelt. Sämmtliche Knochensubstanz mit Ausnahme des untern Theils des Stirnbeins und der vordern Bezirke beider Ossa parietalia, namentlich der hintere Theil zeigt eine fast gleichmäfsig bläulich rothe Färbung, die von aufsen sichtbar ist. In dieser durch Hyperämie der Gefäfse etwas dunkleren Substanz fallen im vordern und linken Os parietale zahlreiche, dunkelbläulich gefärbte, unregelmäfsig zackig begrenzte Stellen auf, daselbst sieht man die Bedeckung der Tabula externa nach Abnahme des Periost vielfach durchlöchert. Zwischen dura mater und Knochen befindet sich eine diffuse Lage gelblich weifsen Exsudats. Auf der Innenfläche sieht man überall auf den Ossa parietalia eine ziemlich continuirliche, dünne Osteophytenlage.

6. Meyer. 22. 6. 1869. An den Extremitäten keine Abnormität, Schädel leicht, Wandungen dünn, besonders den Ossa parietalia entsprechend, Diploe schmal. Nähte nicht verknöchert. Am Os frontis 1″ oberhalb des Orbitalrandes, 1″ nach links von der Mitte eine 3‴ lange, ziemlich starke Vertiefung mit glatter Oberfläche. Am rechten Os parietale, in der Höhe des Scheitels ausgedehnte Unebenheiten und Erhabenheiten in der Ausdehnung eines Fünfgroschen- und Einthalerstückes; erstere stellt eine mehr weniger sternförmig vertiefte Narbe dar, letztere beruht auf einer mehr diffusen Veränderung; dazwischen besteht eine starke Verdickung der Lamina externa. An der Innenfläche bemerkt man entsprechend zahlreiche, unregelmäfsige Vertiefungen und Erhabenheiten. Knochensubstanz hier sehr fest und hart. Dura schlaff, auf der linken Seite

glatt, rechts fast in der ganzen Ausdehnung des Os parietale besonders stark, den veränderten Stellen des Knochens entsprechend. Verdickung und Vascularisation der Membran neben zahlreichen zottigen und fetzigen derben Anhängseln auf ihrer Oberfläche, die beim Aufgiefsen von Wasser deutlich flottiren; daneben stellenweise eine durch ähnliche, mit der Membran solide zusammenhängende Wucherungen bedingte netzförmige Zeichnung.

7. Oscar Kühn. 10. 7. 1869. Beim Eröffnen des rechten Kniegelenks entleert sich eine mäfsige Quantität einer klaren hellgelben Flüssigkeit; Knorpelüberzug der Patella etwas verdünnt. Auf dem Knorpelüberzug des Femur tiefe unregelmäfsige Knorpelnarben mit höckeriger ungleicher Oberfläche. Die rechte Tibia ist bedeutend gekrümmt, convex im obern und mittlern Drittel zeigt sich eine diffuse Hyperostose. Am untern Drittel haftet die Haut ziemlich fest dem Knochen an. Nach Abziehung derselben kommt man auf eine dicke, gelbe saftreiche Masse, die lose der Knochenoberfläche aufsitzt. Etwa $^1/_4$″ unter derselben ist das Gewebe in einer Ausdehnung von 2″ in eine käsig bröcklige Masse verwandelt, die etwa in der Mitte in den Centralkanal eindringt. Die Tibia ist von oben hyperostotisch, die äufsern Lagen erscheinen compact, sklerotisch, die übrige hyperostotische Masse mit ausgedehnter Markraumbildung. Das Knochenmark im obern und untern Theile stark fetthaltig, im mittlern schleimig mit Einlage eines gelb gefärbten gummösen Knoten. Die linke Tibia ist ebenfalls diffus hyperostotisch mit ausgedehnter Markraumbildung der innern Schicht. Das Mark ist fetthaltig mit beginnender schleimiger Umwandlung des untern Theils.

Schädel kurz, klein; auf der Tabula externa ausgedehnte Osteophyten im Bereiche des Os frontis.

8. Bonefaz. 14. 12. 69. Oberkiefer und Nasenknochen zeigen eine diffuse Verdickung, der Nasenrücken fällt plötzlich gegen die knorplige Nase ab, dabei sind die Nasenknorpel anscheinend intact.

Schädel diffus hyperostotisch mit sehr sparsamer Diploe und desto gröfserer Dicke der Tabulae. Die Aufsenseite des Os frontis zeigt eine diffuse, ganz leichte Einsenkung; an der Glabella befinden sich drei flach eingesunkene trichterförmige Stellen. Die Höhlen des Trichters sind ausgefüllt durch ein mit dem diffus verdickten Periost zusammenhängendes, stark vascularisirendes Gewebe. An der Innenseite sieht man am rechten Seitenwandbein, weniger am linken ausgesprochene osteoporotische Beschaffenheit der Tabula interna mit äufserst dicht stehenden, stark erweiterten Gefäfsöffnungen. Dura mater fast in der ganzen Ausdehnung adhärent, im Ganzen diffus verdickt, auf ihrer äufsern Seite stark vascularisirt, mit einer dünnen Lage eines weichen, dem Knochen lose adhärirenden Gewebes bedeckt.

9. Paul Ide, 16 Jahre alt. 16. 9. 69. Syphilis hereditaria. An der äufsern Seite des rechten Antibrachium eine 1½" lange, dem Knochen adhärente Narbe im obern Drittel, im untern Drittel nach aufsen eine starke prominente, spitze Exostose von der Gröfse eines Melonenkernes. Nasenrücken vollkommen eingesunken. Processus nasalis des linken Oberkiefers stark verdickt und mit Auflagerungen bedeckt. Am Os frontale sinistrum unmittelbar oberhalb des Margo supraorbitalis eine tiefe Einsenkung

des Knochens, die Haut an der Stelle defect, Knochen cariös, etwas Eiter entleerend. Oberhalb dieser Stelle ein weiterer grofser Defect mit schlechten Granulationen bedeckt, vorwiegend ein unregelmäfsiger, zackiger Sequester. Umgebung und Auftreibung des Knochens. An der Gelenkfläche der rechten Ulna ziemlich ausgedehnte Knorpeldefecte mit Periostitis am untern Drittel. Die Knochen des linken Vorderarms in der Entwicklung beträchtlich zurückgeblieben. Sehr starke corticale Auflagerung von neugebildeter spongiöser Knochensubstanz an beiden Humeri, Femur, Claviculae und in der Knochenhöhle dieser Knochen vielfach ausgebildete spongiöse Knochensubstanz, die an einzelnen Stellen das Knochenmark verdrängt. An der obern Epiphyse der rechten Tibia ein haselnufsgrofser unregelmäfsig begränzter gummöser Knoten; an derselben Stelle der andern Seite mehrfach necrotische Stellen des Knochens. Die linke Fibula zeigt in der ganzen Länge eine diffuse corticale Periostitis, die rechte in ihrem untern Drittel eine sehr starke spindelförmige Auftreibung. Auf dem Durchschnitt in der Markhöhle der betreffenden Stelle ein gummöser Knoten; an Stelle der normalen compacten Knochenrinde ein rareficirtes spongioides Gewebe zum Theil ossificirt, zum Theil mürbe, käsig erscheinend.

Schädel. An der linken Hälfte des Os frontis befindet sich ein Sequester; um denselben herum, nach vorn und unten links wie rechts, oberhalb des Margo supraorbitalis eine Reihe von unregelmäfsig gestalteten totalen Knochendefecten, die durch die an dieser Stelle sehr dicke und mit einer Granulationslage bedeckte dura Mater ausgefüllt werden. Die Oberfläche des übrigen Schädeldaches

ist mit Ausnahme einiger warzigen Erhabenheiten des rechten Os parietale und hier und da des Os frontale glatt. An der innern Fläche, sowohl an den beiden Ossa parietalia, als auch am Os frontale befindet sich eine Anzahl feiner Vertiefungen mit Absorption der Tabula interna. Längs des Sinus longitudinalis zu beiden Seiten ziemlich dicke osteophytische Auflagerungen. Die Innenfläche des Sequesters am Stirnbein ist an den Rändern bedeckt mit einer schmierigen, weichen Granulationsmasse. Dura mater diffus verdickt, auf ihrer Aufsen- und Innenfläche mit einer dicken Lage eines weichen, sehr stark vascularisirten Gewebes bedeckt. Im Bereiche der Alae minores ossis sphenoidei zwei spitze, kleine Osteome.

Resumiren wir die Affectionen in den zuletzt angeführten 9 Fällen, so ergiebt sich, dafs in 2 Fällen die von Virchow beschriebene Caries sicca des Schädels sich vorfindet und zwar bei Nr. 4 und Nr. 6; bei Nr. 1 findet sich eine Periostitis und Osteomyelitis in der Epiphyse des Femur und der Tibia vor; in Nr. 7 haben wir eine Periostitis, Ostitis und Osteomyelitis gummosa tibiae dextrae und in Nr. 9 eine Osteomyelitis gummosa und Periostitis corticalis ossium extremitatum inferiorum. Von Schädelerkrankungen findet sich in Nr. 3 eine Periostitis gummosa externa und interna am Stirnbein und Pachymeningitis externa gummosa in derselben Ausdehnung; ebenso findet sich in Nr. 4 und Nr. 8 eine Periostitis cranii gummosa, in Nr. 8 aufserdem noch eine Hyperostosis cranii und Hyperostosis diffusa ossium maxillar. super. et narium. Bei Nr. 9 finden wir eine Necrosis cranii multiplex. Wenn nun allerdings in den ersten 21 Fällen die leichtern, in den

letzten 9 Fällen die schwereren Knochenerkrankungen vorwiegen, so finden sich doch in einigen der angeführten Fälle Combinationen beider Processe; in vielen, ja vielleicht in den meisten Fällen von Lues, die zur Section kommen, finden sich, wenn überhaupt Knochenerkrankungen vorhanden sind, nächst den leichtern noch schwerere, die entweder bereits abgelaufen ihre Producte, wie narbige Einziehungen u. s. w. hinterlassen, oder noch in Blüthe stehend sich als gummöse Bildungen kund geben. Gerade diese Complication macht es uns oft möglich, in zweifelhaften Fällen die Diagnose auf Lues zu stellen und wie bei den syphilitischen Hautaffectionen die Polymorphie derselben ein characteristisches Kennzeichen für Syphilis ist, ebenso ist es bei den Knochenerkrankungen, es entscheidet für Syphilis der ganze Complex der Veränderungen.

THESEN.

1. Bei Pneumonien sind Abführmittel möglichst zu vermeiden.
2. Ohne die Existenz eines normalen Uteruscervicalschleims ist die Conception unmöglich.
3. Bei Diabetes mellitus vermindert die Solutio arsenicalis Fowleri den Zuckergehalt des Urins nur durch Störung der Verdauung.

Verfasser, geboren am 24. Mai 1848 zu Ratibor in Oberschlesien, mosaischer Religion, besuchte von Ostern 1858 bis Michaelis 1866 das Gymnasium daselbst. Nachdem er von dort mit dem Zeugnisse der Reife entlassen worden war, widmete er sich auf der Universität Berlin dem medicinischen Studium und absolvirte daselbst im Juli 1868 das Tentamen physicum, am 17. Juni 1870 das Examen rigorosum. Während der Dauer seiner Studienzeit hörte er die Vorträge folgender Herren: Bardeleben, du Bois-Reymond, Brecht, Cohnheim, Dove, Ebert, Frerichs, v. Graefe, Herrmann, Hofmann, Kristeller, v. Langenbeck, Lewin, Liebreich, Lieberkühn, Lucae, Magnus, Martin, Mitscherlich, Mühsam, Reichert, Rosenthal, Schneider, Traube, Virchow.